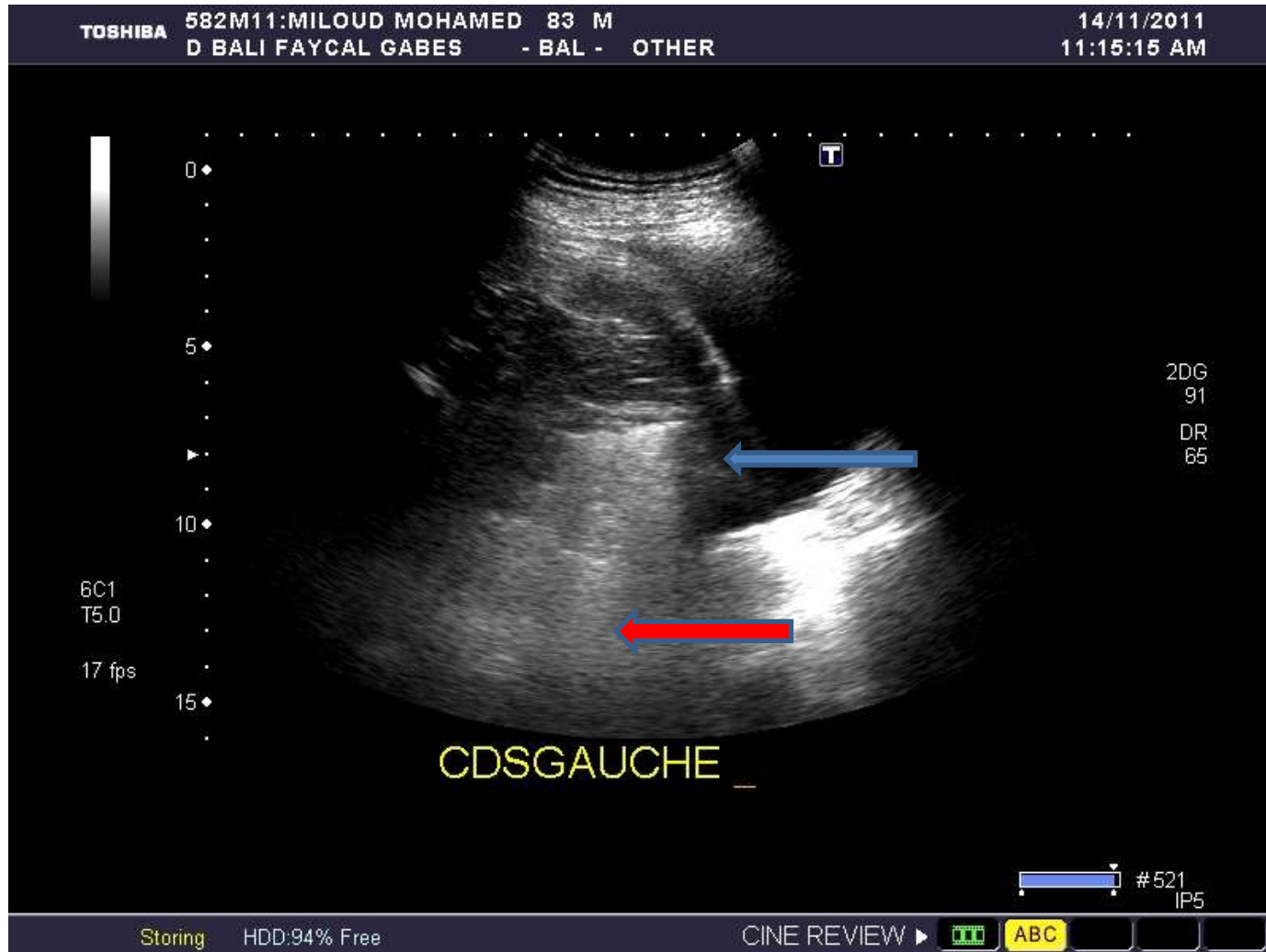


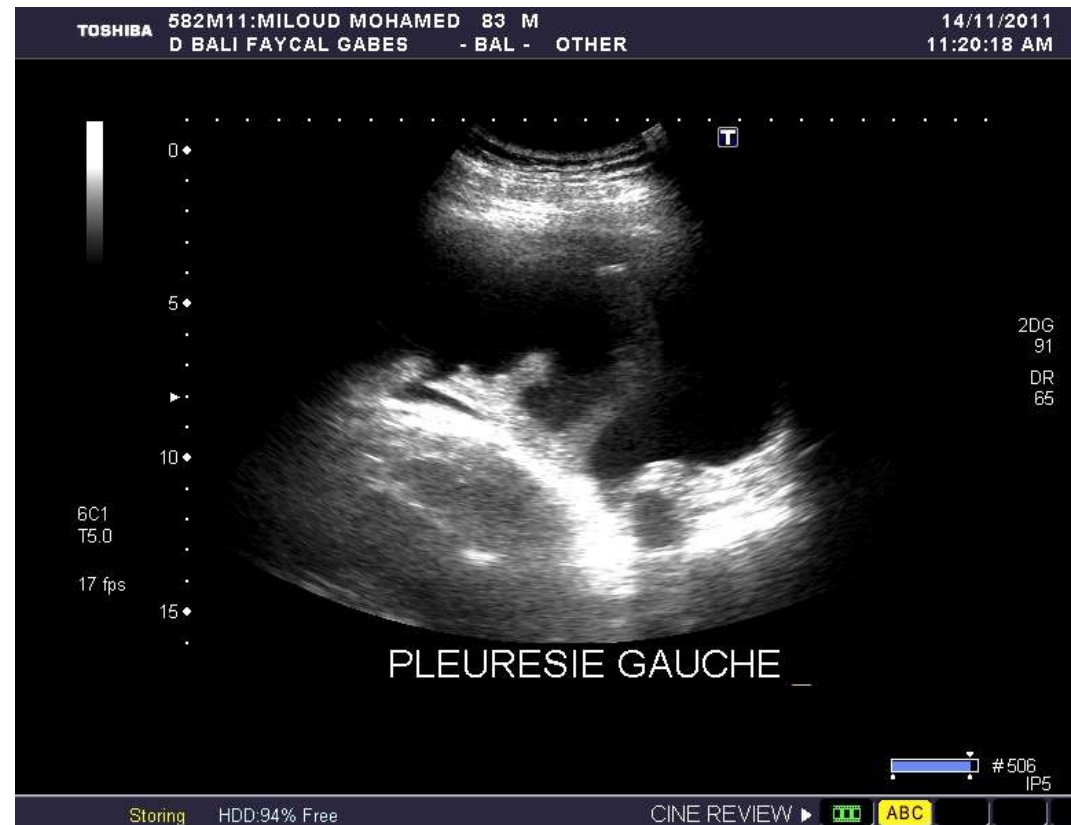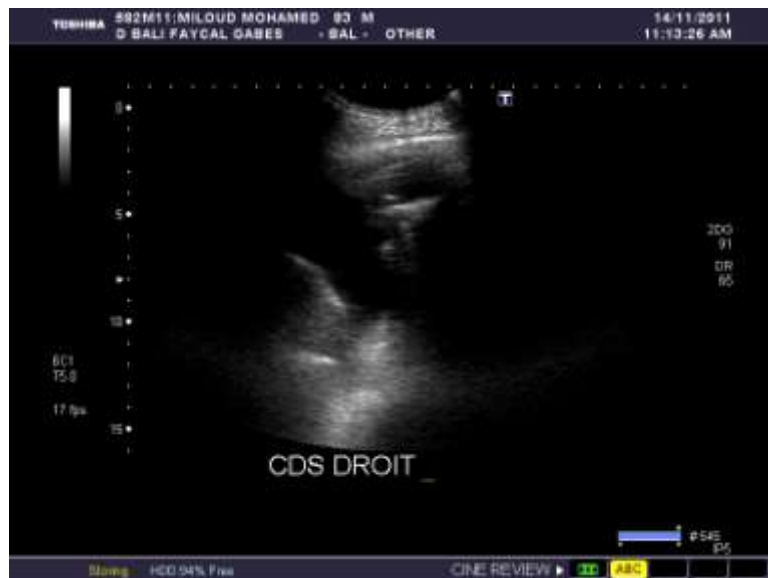Mr MOHAMED M...74 ans m' consultée le 14/11/2011 pour  
Dyspnées progressive de puis 6mois rebelle aux traitement inhalée

- ANTECEDANTS: Tabac 50 pa
- EXAMEN PHYSIQUE:Tachypneé.qq Sibilances
- RX thorax :Redistribution vasculaire. épanchement bilatérale
- E.C.G :BBG
- EXAMENS BIOLOGIQUES :
- NFS: GB = 10700  $10^3/mm^3$ - HB= 12,40 gr/l - PLAQUETTES = 265000  $10^3/mm^3$
- CREATININE:10.IONO: NA: 138 . K: 3,9. CL:106
- CREATININE PHOSPHO KINASE:74.LDH:432
- GAZ DE SANG :Po<sub>2</sub>: 50 . Pco<sub>2</sub> : 66 So<sub>2</sub>: 92% Hco<sub>3</sub><sup>-</sup> : 29 PH:7,39
-

Le cul de sac costeau diaphragmatique gauche est le siège d'une pleurésie de faible abondance . L' interface contient de minime interruptions associée de **Comet-tai artefact** ont par endroit une disposition verticale et inépuisable (**Rin Dowin.Ligne B**).



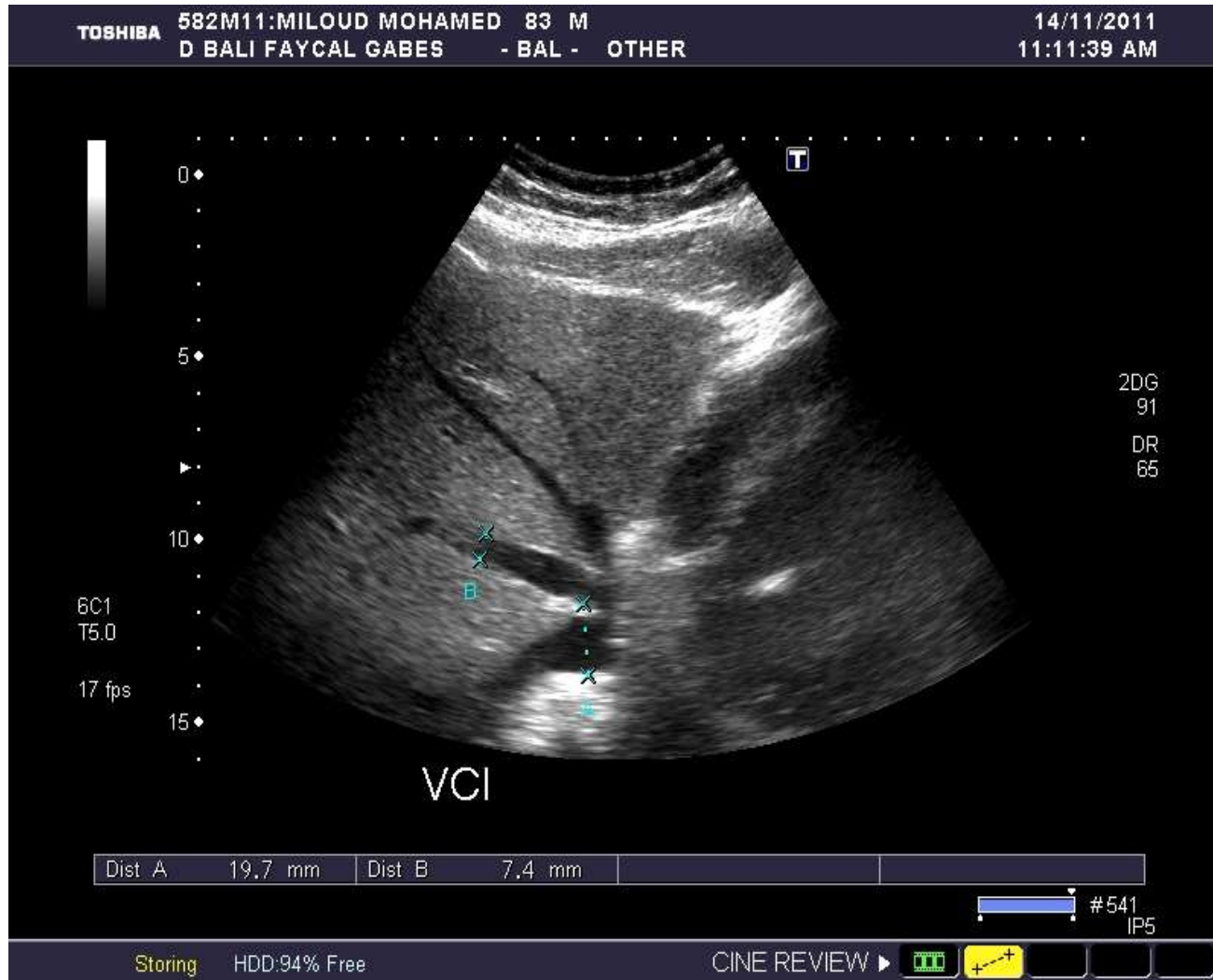
Le cul de sac costeau diaphragmatique droit est le siège d'une pleurésie de moyenne abondance avec surface pulmonaire flotte dans le liquide (Signe du Méduse). La collection est échogène hétérogène avec: présence de septas .



# LE QUADRILLAGE SOUS DIAPHRAGMATIQUE MONTRE :

VEINE CAVE INFEREIUR dilatée(19,7mm),immobile et incompressible

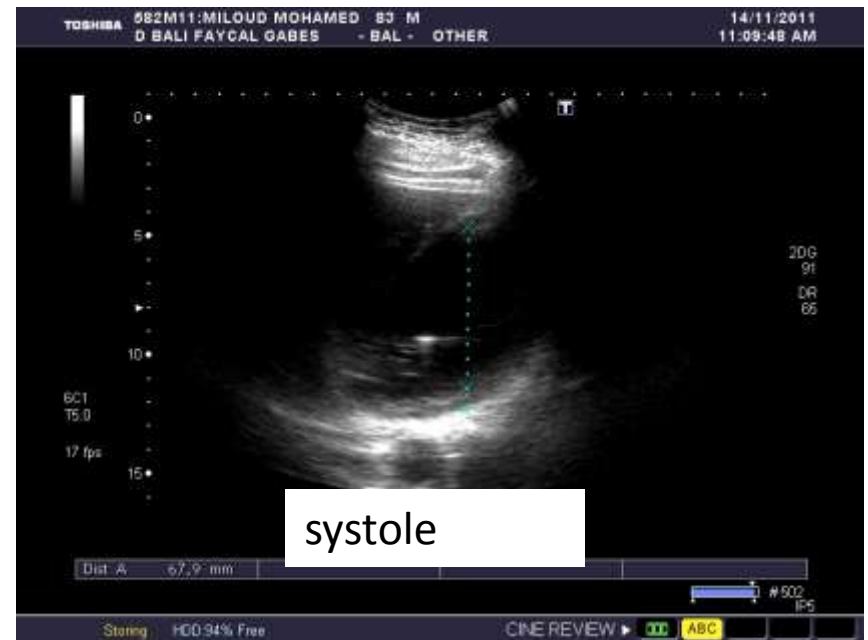
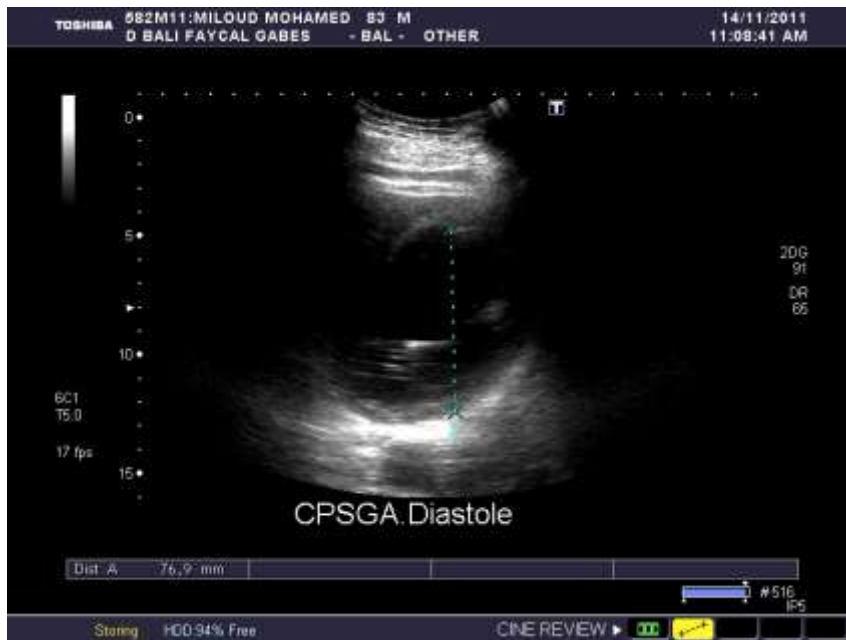VEINE SUSHEPATIQUES. Dilatée(Diamètre =7,6 mm a 3 cm de la VCI);



## L'ECHOCARDIO MONTRE : COUPE PARASTERNALE GAUCHE GRAND AXE:

VG :Contractilité globale altérée (DTD=77 .mm-DTS=66.mm)-NORMALE (DTD=35a 56mm-DTS=25 a35mm)

Fraction de Raccourcissement du VG(14%)-



# ULTRASONOGRAPHIE THORACIQUE

- CONCLUSION
- Pleurésie bilatérale(Chronicité a droite)
- HTAP
- VG dilatée a fonction systolique altéré

# L'ère moderne des ultrasons du poumon

➤ Pendant de nombreuses années le poumon (aérés) a été considéré comme interdit pour des ultrasons.

➤ Quand l'air est remplacé par de l'eau ou de la fibrose (en sous pleurale ou aux niveaux des septas interlobaire) ; les ultrasons son réfléchi créant des artefacts de réverbération

## ( Queue de comète, lignes B )

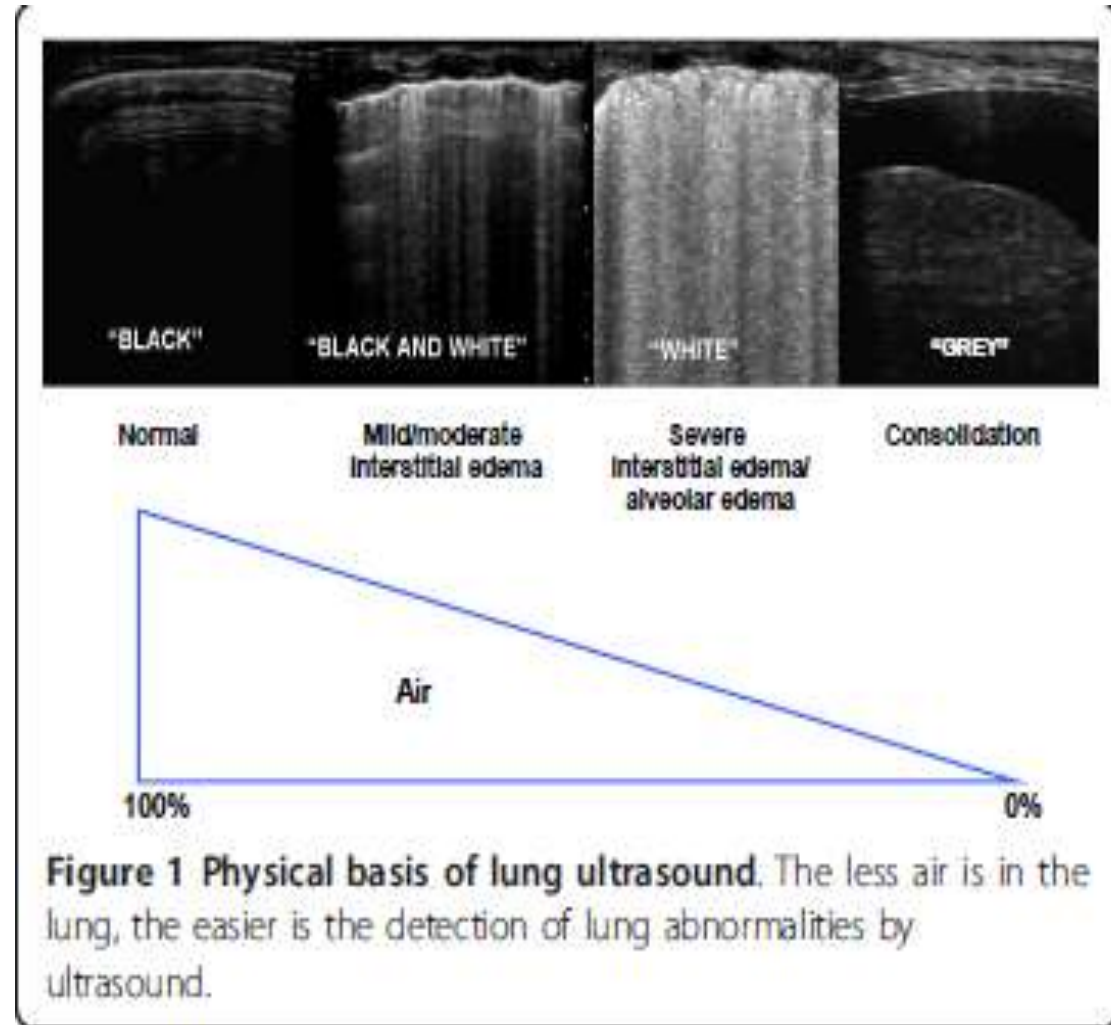
➤ Les ligne B structure hypéréchogène ; verticale a point de départ pleurale s'étendant en profondeur (semblable au laser), synchrone a la respiration. Quant il sont multiples ( **signe du panneau** )

## -> syndrome interstitielle

➤ Quand le contenu aérien est complètement remplacé ( consolidations de poumon )

## -> Hépatisation

*Informations fournies par les artefacts :  
Nouvelle approche*



## Ultrasons de poumon : un nouvel outil pour le cardiologue (1)

En présence d'eau extravasculaire les ultrasons sont réfléchis par l'œdème sous pleurale et les septa interlobulaire épaissi.

Cette réflexion crée les artefacts (de réverbération ou en queue de comète), appelés des lignes B ou des comètes tai-Arthefact,

Lorsqu'elle sont nombreux il témoignent de l'existence d' un syndrome interstitielle (2)(3).

Une corrélation avec l'eaux extravasculaire( évalué par radiographie thoracique) et le nombre de B-lignes détectées a été établie (4).

- (1) Gargani Cardiovascular Ultrasound 2011, 9:6
- <http://www.cardiovascularultrasound.com/content/9/1/6> (27 February 2011)
- (2). Targhetta R,. J Ultrasound Med 1994, 13:381-8.
- (3). Lichtenstein DA,. Am J Respir Crit Care Med 1997, 156:1640-1646.
- (4). Jambrik Z. Am J Cardiol 2004, 93:1265-70.



## La quantification des lignes B par ultrasons est une technique fiable pour l'évaluation de la congestion pulmonaire

- L'augmentation du nombre des lignes B est corrélée avec la classification fonctionnelle de la Dyspnée(NYHA) (1)
- Le nombre des lignes B est corrélée avec celui des lignes B de Kerly et aux score de l'eau pulmonaire radiologique.(2)
- Bonne corrélation avec l'eaux extravasculaire déterminée par méthode(invasive) de théromodilution ( 3)
- Bonne corrélation avec la sévérité du dysfonctionnement diastolique quelque  
soit le niveaux du dysfonctionnement systolique. (1)

(1) Frassi F,. Eur J Echocardiogr 2007, 8:474-9

(2) Jambrik Z. Am J Cardiol 2004, 93:1265-70.

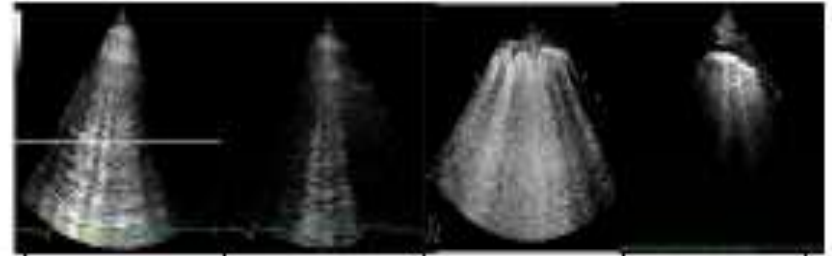
(3) Agricola E.Chest 2005, 127:1690-5.

## SYNDROME INTERTITELLE ECHOGRAPHIQUE

Les lignes B sont corrélée aux épaississement sous pleuraux et des septats interlobulaire par œdème ou fibrose (1).

### Diagnostic différentiel de la dyspnée (2)

- **Œdème aiguë due poumon**
- **Insuffisance cardiaque chronique**
- **Œdème lésionnelle/SDRA**
- **Fibrose pulmonaire**



	Acute cardiogenic pulmonary edema	Chronic heart failure	ALVARD8	Pulmonary fibrosis
Clinical setting	acute	chronic	acute	chronic
B-lines number	++++	s/++++	++++	s/++++
B-lines distribution	multiple, diffuse, bilateral (white lung)	multiple, diffuse, bilateral, following decubitant regions (black and white lung)	non-homogeneous distribution, presence of spared areas	more frequently posterior at lung base
Other LUS signs	pleural effusion	pleural effusion	pleural effusion, pleural alterations, parenchymal consolidations of various size	pleural thickening
Echocardiogram	abnormal	abnormal	likely normal	likely normal


ALI = acute lung injury; ARDS = acute respiratory distress syndrome; LUS = lung ultrasound.

Figure 5 How to distinguish different etiologies of interstitial syndrome by lung ultrasound.

. (1). Lichtenstein DA,. Am J RespirCrit Care Med 1997, 156:1640-1646

(2). Gargani Cardiovascular Ultrasound 2011, 9:6

## Evaluation en 8 sites de balayage, 4 à droite et 4 a gauche . (1)



Un score est obtenu par la somme des lignes B trouvées sur chaque site de balayage. La mesure du liquide extravasculaire du poumon est catégorisée en degrés (moyen;modéré;et sèvre) (2)

Le comptage des lignes B se fait de zéro à dix chaque sur chaque site de balayage

**Table 1 Scoring of B-lines**

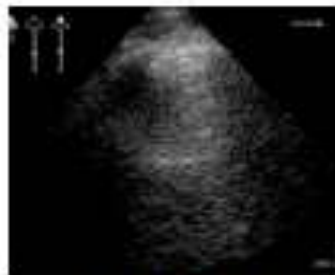
Score	Number of B-lines	Extravascular lung water
0	≤ 5	No sign
1	6 - 15	Mild degree
2	16 - 30	Moderate degree
3	> 30	Severe degree

(Modified from Picano et al, 2006 [16]).

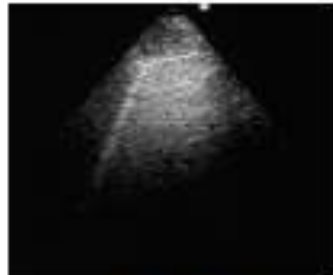
- (1) Volpicelli G Am J Emerg Med 2006, 24:689-96.  
 (2) Picano E. J Am Soc Echocardiogr 2006, 19:356-63.

# Les lignes B peuvent être facilement énumérées

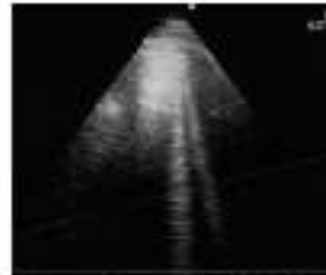
La variabilité interobservateur est satisfaisante (1)



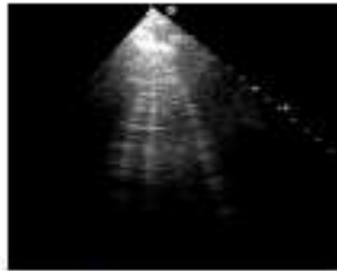
No B-lines



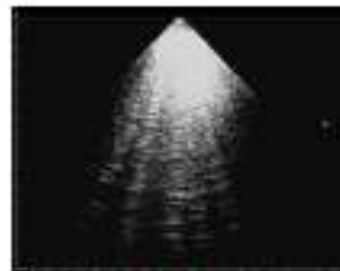One B-line



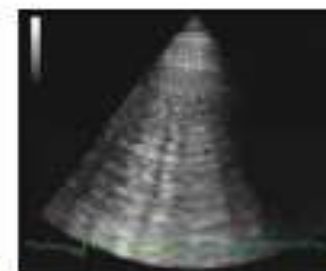
Two B-lines



Three B-lines



Five B-lines



Full white screen = 10 B-lines

**Figure 3** How to enumerate B-lines. Each hyperechogenic vertical stripe, spreading from the pleural line and extending to the edge of the screen, is a B-line. When using a cardiac probe, a whole white screen is considered as corresponding to a plateau value of 10 B-lines.

Quant ils sont nombreux ; les lignes B ont tendance à être confluentes ; leur énumération est difficile.

Nous considérons le pourcentage du site occupé par les lignes B ( $\% \text{ BLANC} / \text{NOIR}$ ) et nous le divisons par dix

(1) Jambrik Z. Am J Cardiol 2004, 93:1265-70

# Les lignes B.

## Quelque aspects dynamiques

- Dissoutes en quelques minutes par une charge diurétique aiguë (1)
  - Réduction significative après la dialyse (2)
  - Augmentation rapide après exercice, avec ou sans dysfonctionnement ventriculaire gauche . (3)
  - Permet l'évaluation du comportement de la membrane alvéolaire-capillaire lors d'écho graphie cardiaque a l'effort
- 
- (1) Picano E. Heart Fail Rev 2010, 15:63-72.
  - (2) Mallamaci F,. JACC Cardiovasc Imaging 2010, 3:586-94
  - (3) Agricola E,. J Am Soc Echocardiogr 2006, 1:457-63

## l'échocardiographie d'Effort

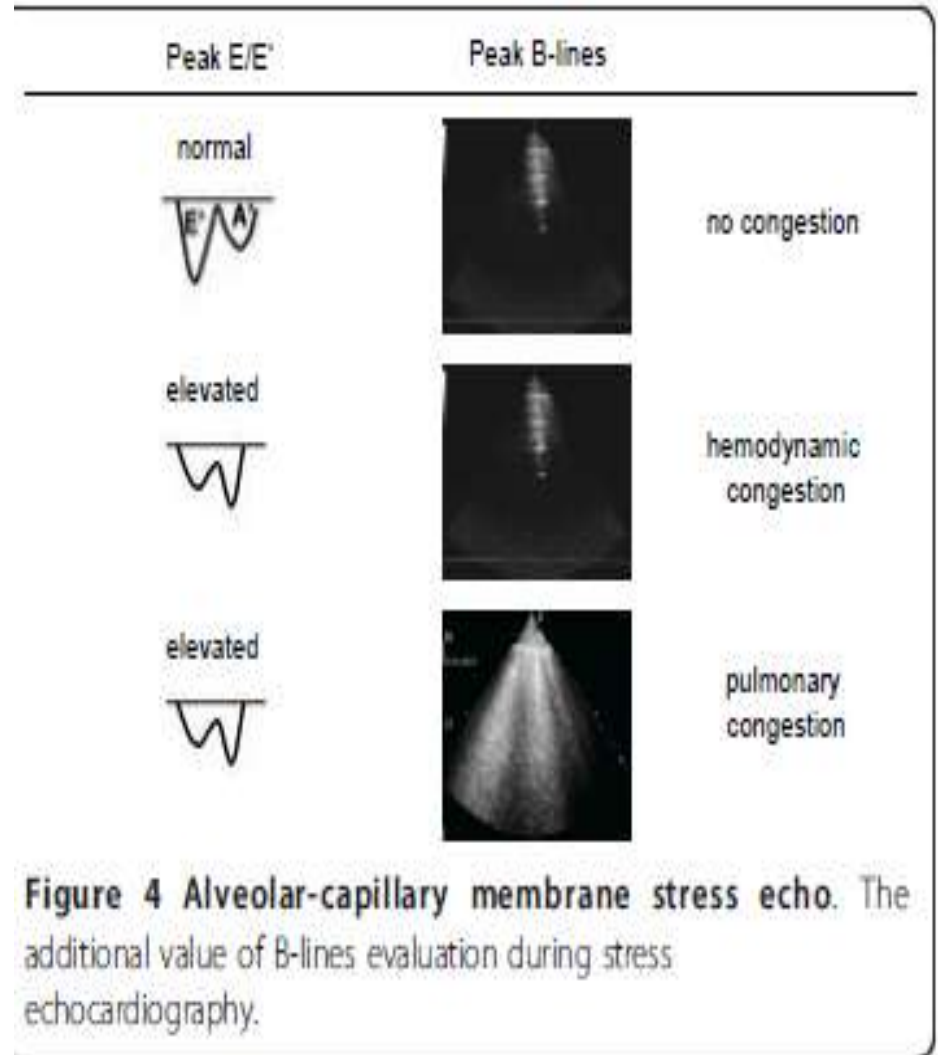
A des pressions de remplissage ventriculaires gauche haute;

L'effort peut :

\*Faire apparaitre le lignes B témoignant de l'altération de la membrane alvéolocapillaire avec redistribution des liquide dans les poumons (**congestion pulmonaire**)

\*Ne fait pas apparaitre les ligne B témoignant de la préservation de la membrane alvéolocapillaire (**congestion hémodynamique**)

L'utilisation des lignes B figurent maintenant dans des papiers de recommandation s(1)(2)



## L'échographie permet la quantification de l'œdème pulmonaire ( non invasive; en temps réel, sans radiation )

- L'utilisation des lignes B ( *créé par l'œdème sous pleurale et les septa interlobulaire* ) pour évaluer la congestion pulmonaire des patients en insuffisance cardiaque a été adoptée par les sociétés savantes (1)
- L'échographie permet de détecter des épanchements pleuraux échapant à la radiographies du thorax (2) et permet de guider la ponction.
- La radiographies du thorax lorsqu'elle est faite aux chevet du malade peut en rater des volumes de 500 ml (3)
- Devant une anomalie radiologique ; l'échographie différentie la pleurésie des autres causes (atélectasie ; consolidation; masse; élévation de la coupole diaphragmatique...)
- (1) *Gheorghide M, European Society of Cardiology; European Society of Intensive Care Eur J Heart Fail 2010,12:423-33*
- (2) *Eibenberger KL Radiology 1994, 191:681-684.*
- (3) *Balik M, Intensive Care Med 2006, 32:318-321.*

# Les lignes B sont utiles pour distinguer une dyspnée d'origine cardiogénique ou non cardiogénique

- Lichtenstein (1)

- Les lignes B étaient présentes dans tous les patients avec œdème cardiogénique , tandis que 24 des 26 patients avec exacerbation de BPCO n'avaient aucune ligne B

- (sensibilité de 100 % et une spécificité de 92 %)

- (1). Lichtenstein D, Intensive Care Med 1998, 24:1331-4

- Gargani(2)

- Les lignes B sont fiables dans la prévision de l'origine cardiogénique de la dyspnée, avec une exactitude comparable avec le Pro-PNB[11]. Les lignes B pourraient en être une alternative rapides dans des situations aiguës .De plus, ils trancheront quant les dosage du peptides natriuretique sont intermédiaires.

- (2)Gargani L, . Eur J Heart Fail 2008, 10:70-7.



# Échographie cardio-pulmonaire Intégrée

❖\***Pour un niveau de dysfonctionnement cardiaque donné**, la réponse du lit vasculaire pulmonaire est variable ; certain patients asymptomatiques, vont décompenser et exigent un traitement plus agressif

❖\***Quant le cœur est normale (Fonction systolique, diastolique; absence de valvulopathie);**

la présence de lignes B est en faveur de

## Fibrose pulmonaire/SDRA

S'il sont multiples, diffuses, bilatérales

## Poumon normale / processus pathologique

(pneumonie, contusion, embolie; pleurésie; néoplasie..)

En cas de de lignes B multiples mais focaux

❖\***Dans les syndromes coronaires aigus;**

l'évaluation par les lignes B de la congestion pulmonaire est précoce et a une valeur pronostique

❖\***La résolution de lignes B témoin de la déperdition liquidienne** a été utilisée pour adapter le traitement. Leur persistance aux décours d'une hospitalisation est un signe de mauvais pronostique

	Clinical applications	References	Level of evidence
Acute dyspnea	Differential diagnosis of cardiogenic vs non-cardiogenic dyspnea	11, 12	★
Chronic heart failure	Assessing and grading congestion	6, 7, 9, 10, 22, 24	★
	Tailor therapy	13	★
ALI/ARDS	- Early diagnosis - Differential diagnosis with cardiogenic pulmonary edema - Lung recruitment evaluation	8 38 42, 43	★
HAPE	Pre-clinical detection	40, 41	★
Dialysis	Lung fluid dynamic evaluation	30, 31	★
Acute coronary syndromes	Prognostic stratification	34, 35	★
Stress-echo	Identification of alveolar-capillary membrane stress failure, as sign of overt heart failure	22	★

ALI = acute lung injury; ARDS = acute respiratory distress syndrome; HAPE = high altitude pulmonary edema.  
Green star = recommendation papers, statements by scientific communities  
Yellow star = original papers on ISI journals

Figure 7 Overview of the main clinical applications of lung ultrasound for the cardiologist.

## Échographie cardio-pulmonaire Intégrée (Références bibliographiques)

- 6. Lichtenstein DA, Am J Respir Crit Care Med 1997, 156:1640-1646.
- 7. Jambrik Z, Am J Cardiol 2004, 93:1265-70.
- 8. Gargani L, Crit Care Med 2007, 35:2769-74.
- 9. Agricola E, Chest 2005, 127:1690-5.
- 11. Gargani L, Eur J Heart Fail 2008, 10:70-7.
- 12. Lichtenstein D, Intensive Care Med 1998, 24:1331-4.
- 13. Volpicelli G, Am J Emerg Med 2008, 26:585-91
- 22. Agricola E, J Am Soc Echocardiogr 2006, 1:457-63.
- 24. Gheorghide M, Eur J Heart Fail 2010, 12:423-33.
- 30. Mallamaci F. JACC Cardiovasc Imaging 2010, 3:586-94.
- 31. Noble VE. Chest 2009,135:1433-9.
- 32. Yu CM, Circulation 2005, 112:841-8.
- 33. Adams KF Jr Heart J 2005, 149:209-16.
- 34. Frassi F, J Card Fail 2007, 13:830-5
- 35. Bedetti G, Am J Cardiol 2010, 106:1709-16
- 38. Copetti R, Cardiovasc Ultrasound 2008, 6:16.
- 40. Pratali L. Crit Care Med 2010, 38:1818-23.
- 41. Frassi F, J Am Soc Echocardiogr 2008, 21:1150-5.
- 42. Bouhemad B. Am J Respir Crit Care Med 2010.
- 43. Bouhemad B, Crit Care Med 2010, 38:84-92.

# L'ère moderne des ultrasons du poumon

➤ Pendant de nombreuses années le poumon (aérés) a été considéré comme interdit pour des ultrasons.

➤ Quand l'air est remplacé par de l'eau ou de la fibrose (en sous pleurale ou aux niveaux des septas interlobaire) ; les ultrasons son réfléchi créant des artefacts de réverbération

## ( Queue de comète, lignes B )

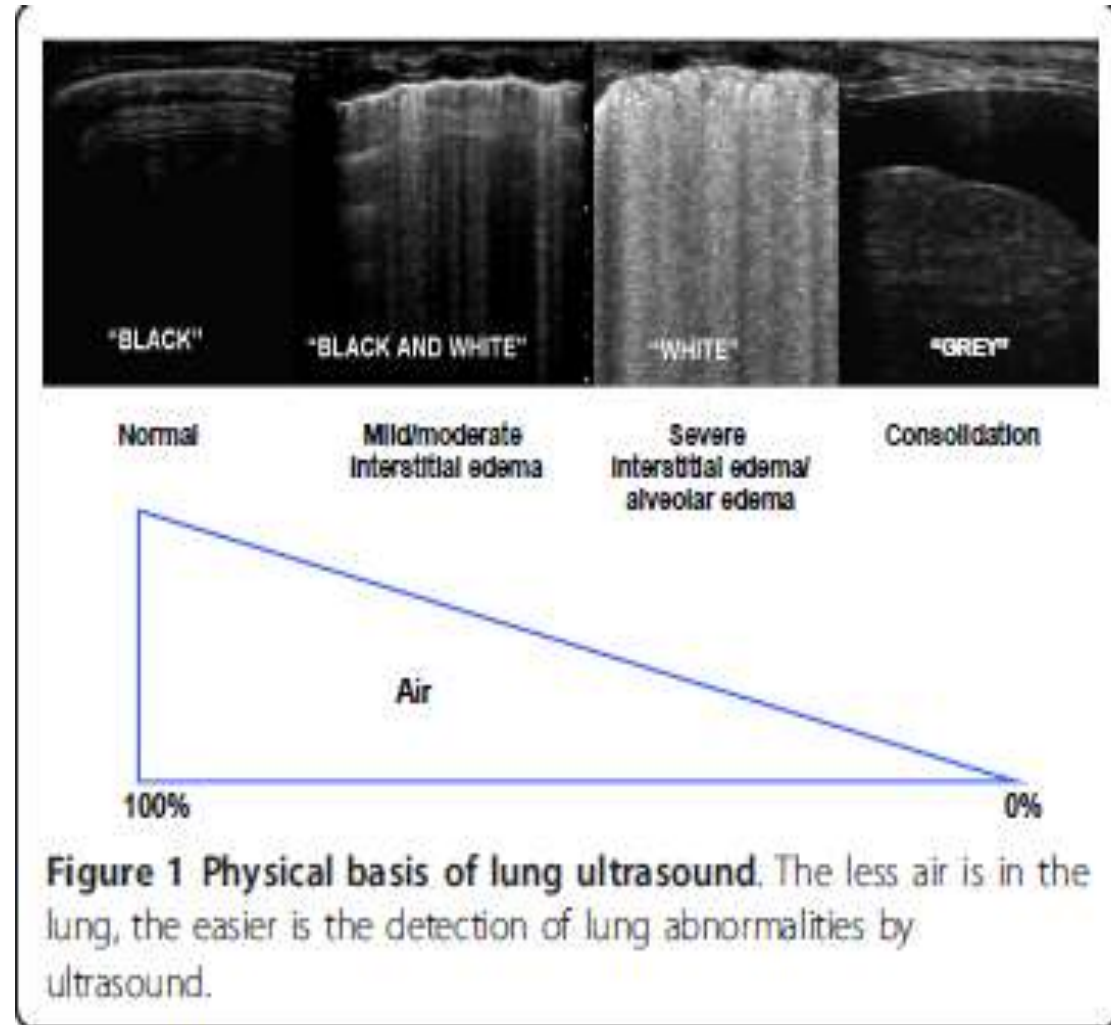
➤ Les ligne B structure hypéréchogène ; verticale a point de départ pleurale s'étendant en profondeur (semblable au laser), synchrone a la respiration. Quant il sont multiples ( **signe du panneau** )

## -> syndrome interstitielle

➤ Quand le contenu aérien est complètement remplacé ( consolidations de poumon )

## -> Hépatisation

*Informations fournies par les artefacts :  
Nouvelle approche*

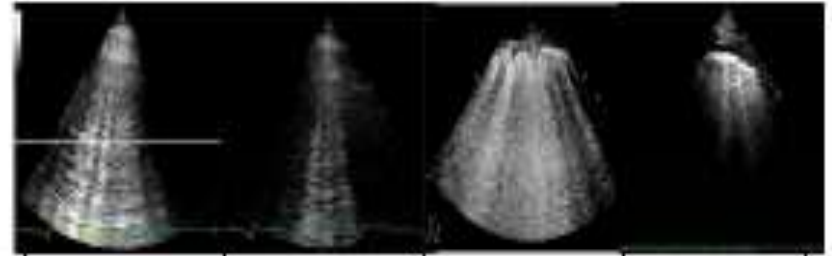


## SYNDROME INTERTITELLE ECHOGRAPHIQUE

Les lignes B sont corrélée aux épaississement sous pleuraux et des septats interlobulaire par œdème ou fibrose (1).

### Diagnostic différentiel de la dyspnée (2)

- *Œdème aigue due poumon*
- *Insuffisance cardiaque chronique*
- *Œdème lésionnelle/SDRA*
- *Fibrose pulmonaire*



	Acute cardiogenic pulmonary edema	Chronic heart failure	ALVARD8	Pulmonary fibrosis
Clinical setting	acute	chronic	acute	chronic
B-lines number	++++	+/+/-++++	++++	+/+/-++++
B-lines distribution	multiple, diffuse, bilateral (white lung)	multiple, diffuse, bilateral, following decubitant regions (black and white lung)	non-homogeneous distribution, presence of spared areas	more frequently posterior at lung base
Other LUS signs	pleural effusion	pleural effusion	pleural effusion, pleural alterations, parenchymal consolidations of various size	pleural thickening
Echocardiogram	abnormal	abnormal	likely normal	likely normal

ALI = acute lung injury; ARDS = acute respiratory distress syndrome; LUS = lung ultrasound.

Figure 5 How to distinguish different etiologies of interstitial syndrome by lung ultrasound.

. (1). Lichtenstein DA,. Am J RespirCrit Care Med 1997, 156:1640-1646

(2). Gargani Cardiovascular Ultrasound 2011, 9:6